sin'echo

L'échographie musculo-squelettique

Savoir-faire

Dr Caroline Parlier-Cuau
Département de Radiologie ostéo-articulaire, Hôpital Saint-Antoine, APHP, Paris et Groupe des radiologues de l'estuaire, Le Havre.

Pr Jean-Denis Laredo
Université de Paris

IBSA
Caring Innovation

Laboratoires Genevrier
L'EXIGENCE DE VOTRE SANTÉ

Lecture rapide : Ne lire que les caractères noirs gras et les caractères bleus

L'échographie musculo-squelettique doit répondre à des impératifs techniques souvent mal appréhendés par les radiologues généralistes et par les autres praticiens qui utilisent les ultrasons sans en connaitre les bases techniques.

A Bases techniques

Principes physiques des ultrasons

- **L'échographie exploite les phénomènes de réflexion des ondes ultrasonores propagées dans des milieux d'impédance acoustique (d'élasticité) différentes.**
- À chaque interface entre deux milieux de propriétés acoustiques différentes, une partie de l'énergie continue à progresser dans le sens d'émission du faisceau, et l'autre est réfléchi et détectée par la sonde qui est à la fois émettrice et réceptrice.
- **C'est cette réflexion partielle des ondes ultrasonores sur les différentes interfaces qui est à l'origine du signal et de la formation de l'image.**
- **La réflexion** au niveau d'une interface **est d'autant plus élevée que la différence d'impédance/élasticité entre les deux milieux est importante.**
  - Il ne faut pas cependant qu'elle soit trop importante : par exemple au contact de l'air, le ratio de réflexion est de 99 %**. Les ultrasons ne peuvent pas traverser l'air** et il est impossible d'obtenir une image. Aussi, pour éviter l'interposition d'air entre la sonde échographique et la peau, **il est nécessaire d'interposer entre la sonde et le corps un gel échographique** (eau gélifiée).
  - De même au contact de l'os, le coefficient de réflexion, supérieur à 30%, ne permet pas d'étudier la structure interne de l'os mais seulement sa surface. Ce qui représente un facteur limitant de l'échographie.
- **La sonde échographique** est formée de plusieurs transducteurs en céramique piézo-électrique qui, lorsqu'ils sont soumis à une impulsion électrique, émettent une onde ultrasonore très brève. Cette sonde est également réceptrice. **Le retour des échos réfléchis par les corps étudiés à la surface de la sonde entraîne une vibration de la céramique qui génère un signal électrique dont l'intensité est proportionnelle à celle de l'écho. C'est ce signal électrique recueilli qui participe à la formation de l'image échographique.**

Fréquence ultrasonore

- **La fréquence d'une sonde,** qui est la fréquence de vibration de la céramique piézo-électrique émettrice-réceptrice, **conditionne la résolution de l'image et la pénétration du faisceau ultrasonore.**

Résolution spatiale

- **La résolution (δ) est proportionnelle à la fréquence $\delta \cong \lambda \propto (1/f)$, ($\lambda$ longueur d'onde ultrasonore). Une sonde de fréquence plus élevée permet d'obtenir une meilleure résolution.**

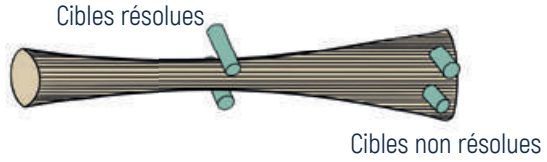

Fig. 1 : Résolution spatiale : la résolution latérale dépend de la largeur du faisceau. Celle-ci peut être réduite par la focalisation. Elle est alors optimale dans la zone focale (zone de cibles résolues), et se dégrade ensuite (cibles non résolues).

- **Il faut différencier la résolution dans la direction de propagation du faisceau (résolution axiale) et dans la direction perpendiculaire (résolution latérale) (fig. 1) :**
  - La résolution axiale correspond à la distance minimale perceptible entre deux éléments dans l'axe de tir de la sonde. Elle est inversement proportionnelle à la durée de l'impulsion. La fréquence d'émission étant le premier facteur déterminant de la longueur d'impulsion, la résolution axiale est donc meilleure avec les sondes de haute fréquence. Cependant, la qualité de fabrication de la sonde (notamment du matériau d'amortissement situé à l'arrière des transducteurs) est aussi déterminante. La résolution axiale est constante sur toute la profondeur explorée.
  - La résolution latérale caractérise le pouvoir séparateur entre deux éléments situés à égale distance de la sonde. Elle est liée à la «largeur» du faisceau ultrasonore. Plus le faisceau est fin, plus sa résolution latérale est élevée mais plus le champ exploré est étroit. Pour rendre le faisceau plus fin, il faut le focaliser. Par conséquent, la résolution latérale δ dépend de la focalisation du faisceau ultrasonore selon la formule $\delta \cong \lambda$ (F/D) où D est le diamètre de la pastille de la sonde et F la distance focale (fig 1).

Tableau 1 : résolution spatiale en fonction de la fréquence (d'après Lecoq et coll.) :

Fréquence (MHz)	Résolution spatiale (mm)
3,5 MHz	0,440
5 MHz	0,308
7,5 MHz	0,205
10 MHz	0,154
20 MHz	0,090

Pénétration et atténuation

- **La pénétration du faisceau ultrasonore est inversement proportionnelle à la fréquence.**
  - **Dans la traversée des tissus biologiques, les ultrasons subissent tous une atténuation**, consécutive à la transformation de l'énergie acoustique en énergie thermique au cours de leur propagation.
  - **Le coefficient d'atténuation ultrasonore est très différent selon les tissus, et cette atténuation est d'autant plus grande que la fréquence ultrasonore est élevée.**

APPLICATION : les sondes de haute fréquence ont une résolution axiale élevée mais ne permettent d'explorer que les tissus superficiels.

B Matériel : Caractéristiques de la sonde échographique (fig 2)

- Aujourd'hui, la majorité des sondes échographiques repose sur le balayage électronique, c'est-à-dire que le déplacement de la ligne d'exploration n'est pas obtenu par le déplacement manuel du transducteur, mais par la commutation électronique de transducteurs alignés à la surface de la sonde.
- La surface de la sonde est, selon le cas, rectiligne (sonde dite « linéaire ») ou convexe (sonde « convexe ») ou sectorielle. Sur les sondes sectorielles électroniques, la divergence des lignes d'exploration permet d'explorer un secteur de cercle.
- Une sonde de type sectoriel peut comporter 64 transducteurs, tandis qu'une sonde linéaire peut en comporter jusqu'à 300. Chacun des transducteurs piézo-électrique élémentaires est donc de très petites dimensions. Ils ne fonctionnent pas isolément mais par groupes.
- **En échographie musculo-squelettique, on utilise de manière quasiment exclusive des sondes électroniques à balayage linéaire.** Le faisceau d'ultrasons est alors perpendiculaire au plan cutané mais aussi à la majorité des tendons et des aponévroses superficielles.
- **La fréquence de la sonde doit être adaptée à la profondeur des tissus étudiés.** Il n'existe pas « une » sonde musculo-squelettique adaptée à toute l'échographie musculo-squelettique. Aucune ne permet une analyse parfaite de 0 à 10 cm de profondeur. La largeur de la bande passante (fréquence) intervient dans le choix de la sonde.

Fig. 2 : les différentes sondes à notre disposition : La surface de la sonde est rectiligne (sonde dite « linéaire ») ou convexe (sonde « convexe ») ou sectorielle. En osteo articulaire on utilise une petite sonde golf de haute fréquence pour les extrémités. Les sondes de haute fréquence ont une résolution axiale élevée mais ne permettent d'explorer que les tissus superficiels.

Fréquence (MHz)	Profondeur explorée
3,5 MHz	4-8 cm
5 MHz	2,5-7 cm
7,5 MHz	1-4,5 cm
10 MHz	0,1-3,5 cm
20 MHz	0-2 cm

Tableau 2 : Profondeur explorée en fonction de la fréquence de la sonde (d'après Lecoq et coll.)

APPLICATION : Avec les sondes de fréquence basse, une analyse des tissus profonds mais aussi superficiels est possible mais au prix d'une faible résolution axiale.
En revanche, les sondes de très haute fréquence permettent d'étudier les tissus superficiels avec une résolution axiale élevée mais l'exploration des tissus profonds est impossible.
Il est donc indispensable de disposer de deux sondes différentes en échographie musculo-squelettique :

- **Une sonde haute fréquence (10-15 MHz) pour étude des tissus superficiels (<3-5cm)**
- **Une sonde de plus basse fréquence (6-8 MHz) pour l'exploration des articulations profondes (hanche).**

- Si l'on doit se limiter à une seule sonde, il vaut mieux qu'elle soit de grande taille (minimum 5 cm de large) et que sa fréquence puisse descendre à 6 MHz.
- Le choix de **la largeur de la sonde** est important : elle **conditionne la largeur du champ exploré.**

APPLICATION : Les sondes très étroites (« sonde club de golf ») ne visualisent qu'un champ de 2 ou 3cm, ce qui rend plus difficile le repérage des structures anatomiques mais leur petite taille est idéale pour guider les ponctions superficielles et pour s'insinuer entre les petites structures anatomiques comme les têtes des métacarpiens.

- **Certaines firmes ont proposé des sondes matricielles, comportant plusieurs rangées de cristaux, ce qui permet de mieux focaliser les échos et d'améliorer la résolution spatiale. Elles sont, en règle générale, d'excellente qualité.**

C Réglages

Réglage des paramètres (protocoles) de l'échographe

- **C'est un travail indispensable qui doit être mené à la réception de la machine avec l'ingénieur d'application.**
  - **Les différents paramètres seront adaptés à chaque type de structure anatomique étudiée au sein d'un protocole spécifique.** Exemple : protocole muscle, protocole doigt, épaule, coude, hanche … (fig 3)
  - On a toujours intérêt, lorsque l'on fait ses réglages, à partir de l'image «brute», sans aucun traitement préalable, et d'introduire les variables une à une pour déterminer quel est leur véritable apport diagnostique (et pas seulement une plus belle image).

Fig. 3 : A la réception de la machine, les différents paramètres techniques d'acquisition des images doivent être réglés en présence de l'ingénieur d'application pour chacun des protocoles spécifiques : muscles, tendons, hanche, épaule, doigt, coude… en fonction de la sonde utilisée.

APPLICATION : A la réception de la machine, les différents paramètres techniques d'acquisition des images doivent être réglés en présence de l'ingénieur d'application pour chacun des protocoles spécifiques : muscles, tendons, hanche, épaule, doigt, coude…
Lorsque l'on fait ses réglages, on doit partir de l'image « brute » et introduire les variables une à une pour déterminer quel est leur véritable apport diagnostique pour chacun des différents protocoles d'exploration

  - Les différences sont trop importantes entre les différentes marques d'appareils pour donner une ligne de conduite unique mais dans l'ensemble **la première chose à faire est de régler la gamme dynamique pour chacun des protocoles (échelle de gris)** (en sachant qu'elle devra être plus élevée pour les analyses ligamentaires et tendineuses et plus basse pour les études musculaires). Les autres variables sont ensuite analysées une à une.
- Les tirs croisés qui sont, à ce jour, pratiquement disponibles sur toutes les machines permettent d'éliminer certains artefacts et, souvent, limitent le bruit de fond de l'image. Cependant, pour eux aussi, la prudence est de mise car ils peuvent être à l'origine d'une diminution du contraste préjudiciable au diagnostic en musculo-squelettique ; pour cette raison, ils doivent faire l'objet d'une évaluation pour chaque protocole d'examen (musculaire, tendineux, etc.).
- Harmonique (fig 4) : En imagerie échographique conventionnelle (« fondamentale »), les lobes latéraux du faisceau ultrasonore ont pour conséquence de dégrader la qualité de l'image échographique, notamment en incluant les échos de structures se trouvant hors de l'axe du faisceau (mais sur le trajet des lobes latéraux). Le résultat est la présence d'échos plus ou moins diffus donnant une apparence de bruit sur l'image et un aspect flou des structures (comme les éclaboussures d'un jet d'eau). L'imagerie harmonique a pour principal intérêt d'éliminer en grande partie ce « bruit ». La production d'harmonique, dépendant de la puissance acoustique, est maximale dans l'axe du faisceau d'ultrasons et décroît rapidement quand on s'en éloigne. Ceci a pour effet d'accroître considérablement la résolution latérale, et donc d'améliorer le contraste utile. Ce paramètre « harmonique » est donc une variable de réglage à bien évaluer pour chacun des programmes utilisés ; pour certains appareils, l'harmonique convient mieux aux études tendineuses ; pour d'autres, c'est le muscle qui en bénéficie le plus.



Fig. 4 a,b : (a) en échographie conventionnelle (« fondamentale ») Les lobes latéraux dégradent la qualité de l'image. Il s'agit d'imperfections du faisceau ultrasonore (comme des éclaboussements d'un jet d'eau). La conséquence en est l'apparition sur l'image de bruit, altérant le contraste. (b) L'imagerie harmonique a pour principal bénéfice d'éliminer en grande partie ce bruit.

- **L'apport de l'imagerie harmonique à la qualité de l'image échographique est tel que ce mode est désormais le plus souvent mis en œuvre par défaut.** L'utilisateur peut être amené à revenir en mode d'imagerie fondamentale dans quelques cas, lorsque la profondeur d'exploration est grande (car le mode harmonique fait perdre un peu de pénétration tissulaire

APPLICATION : Bénéfice de l'image Harmonique
Amélioration de la résolution latérale
Libération de la gamme dynamique utile : renforcement du contraste
Amélioration de la résolution spatiale axiale sans accroissement de l'intensité acoustique émise

Réglage en cours d'examen

- Les réglages de départ ne doivent pas faire oublier qu'au cours de l'examen (fig 4), on rencontre des tissus d'échogénicité très variable ; heureusement, un bouton d'optimisation automatique des réglages, souvent très efficace, est présent sur de nombreuses machines et permet d'adapter les paramètres aux différentes structures analysées en cours d'examen.

Fig. 5 a : les réglages minima à effectuer pour chaque examen : choix de la fréquence, placement de la focale, profondeur du champ, touche quick scan : qui permet un réglage automatique du gain général.
Fig. 5 b : les réglages minima à effectuer pour chaque examen : La pente ou gain distal (slope, far gain), exprimée en dB/cm : il s'agit là de la compensation de l'atténuation en profondeur.

Le Gain (fig. 5) :

- **La courbe des gains doit être adaptée en permanence.** Du fait de l'atténuation du faisceau ultrasonore à l'intérieur du corps, l'amplitude de l'écho renvoyé par une structure réfléchissante donnée dépend de sa profondeur. Plus la structure est profonde, plus l'écho est faible. Or, pour une bonne compréhension des images, **il est nécessaire de présenter de la même manière les échos provenant des mêmes structures, quelle que soit leur profondeur. Cela est obtenu en jouant sur l'amplification des échos en tenant compte de la profondeur (contrôle de gain).** Le but de cette amplification est de compenser l'atténuation, le réglage des paramètres est à la disposition de l'opérateur car l'atténuation est variable selon les sujets et même selon les organes examinés.

- **Un bon réglage du gain est indispensable** pour faire apparaître correctement les structures examinées sur l'écran. Il faut donc bien comprendre quelle est l'action de ces réglages.

  - **Le gain général :** il agit de la même façon sur les échos de toutes les profondeurs. Il **sert à «cadrer» globalement l'amplitude des échos** de façon à ne pas avoir un écran tout noir (tous les échos sont trop faibles) ou complètement saturé (tous les échos sont trop forts). Il s'exprime en dB.

  - **La pente ou gain distal** (*slope, far gain*), exprimée en dB/cm : il s'agit là de la compensation de l'atténuation en profondeur. Les échos s'atténuant exponentiellement, le gain augmente exponentiellement pour compenser (en échelle logarithmique, une exponentielle est représentée par une droite, caractérisée par sa pente). Plus l'absorption est importante, plus la pente nécessaire pour la compenser sera élevée. L'opérateur doit donc régler la valeur de cette pente en fonction de l'examen. Il apprécie la qualité du réglage sur la bonne homogénéité de l'amplitude des échos depuis la surface jusqu'en profondeur.

  - **Le gain proche :** il existe parfois un réglage agissant uniquement sur les échos les plus superficiels car ceux-ci sont souvent très forts (paroi, tissu sous-cutané) et peuvent être saturés alors même que le reste de l'image est bien réglé. On peut, en agissant sur le gain proche, diminuer sélectivement ces échos. Une erreur fréquente consiste à supprimer totalement ces échos proches ce qui expose au risque de méconnaitre une anomalie superficielle.

  - **La courbe de gain** (***TGC*** *: Time Gain Compensation*) est une gestion dynamique du gain, permettant un réglage différent selon la profondeur des tissus. Pour faciliter l'utilisation, une courbe de gain standard est incluse dans le programme de l'appareil. Lorsque tous les potentiomètres sont à leur position moyenne, la correction de gain qui est appliquée correspond à cette courbe standard. Comme l'atténuation varie en fait suivant les sujets, la correction de gain optimale n'est obtenue qu'en adaptant précisément la courbe, ce qui est obtenu en déplaçant les différents curseurs.

Faisceau trapézoïdal (fig 6)

- En cas de faisceau rectangulaire, le champ échographique exploré est limité par la taille de la sonde. Ce champ peut être agrandi grâce à l'utilisation d'un faisceau trapézoïdal qui augmente cette surface d'environ 30 %, à la condition que la structure étudiée soit située à plus de 3 cm de profondeur. Cela peut être un avantage important pour effectuer des mesures et visualiser une lésion en totalité.

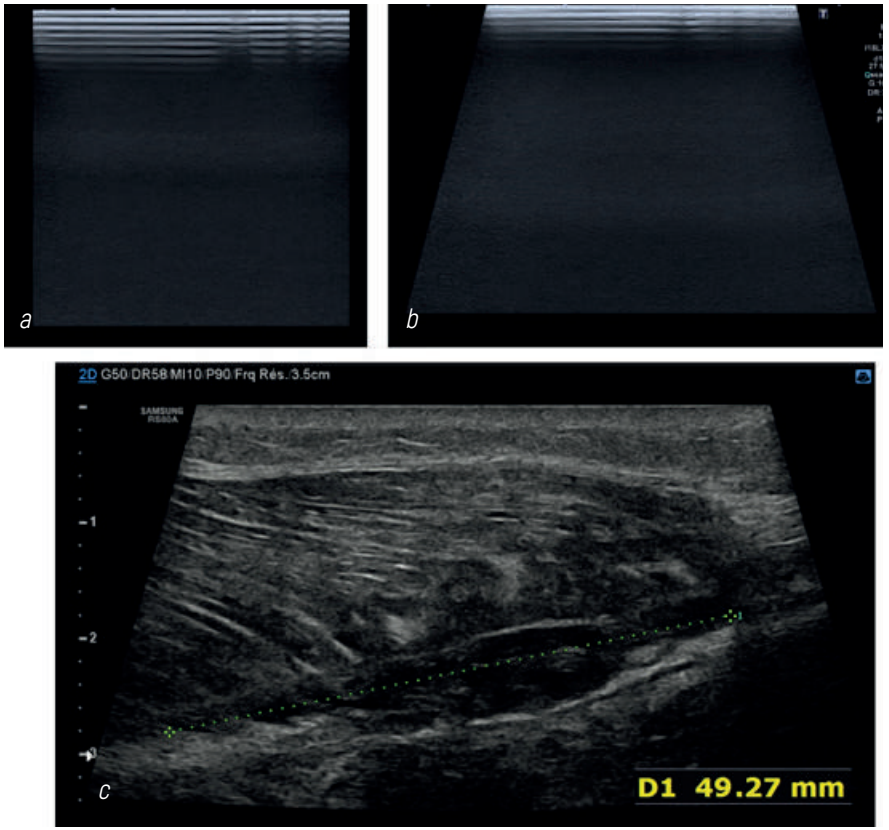

Fig. 6 : modes rectangulaire (a) et trapézoïdal (b) : Le champ d'exploration peut être agrandi grâce à l'utilisation d'un faisceau trapézoïdal qui augmente cette surface d'environ 30 %. Exemple d'application du mode trapézoïdal pour la visualisation d'un hématome musculo-aponévrotique (c).

Réglage de la focale (fig 7)

Cela correspond à la profondeur de champ en photographie
Le Focus (Foyer) ou « profondeur d'intérêt » définit la zone de concentration maximum des ultrasons pour une meilleure définition localisée à ce niveau (fig. 1 et 7)

- Un point de focale positionné à la partie profonde de la structure examinée est pratiquement toujours suffisant en échographie musculo-squelettique ce qui permet de garder une excellente cadence image.
  - Sa position doit être modifiée au cours de l'examen en fonction de la profondeur de la structure étudiée afin d'obtenir une étude de qualité (fig. 7a, b).
- Il est possible de définir plusieurs zones contiguës de Focus pour augmenter la plage de netteté. Chaque plage de focus correspondant à une réinjection de signal dans un nouveau cycle d'analyse superposée, la surcharge de travail du processeur va réduire la cadence de balayage d'autant de cycles que de points de focus.

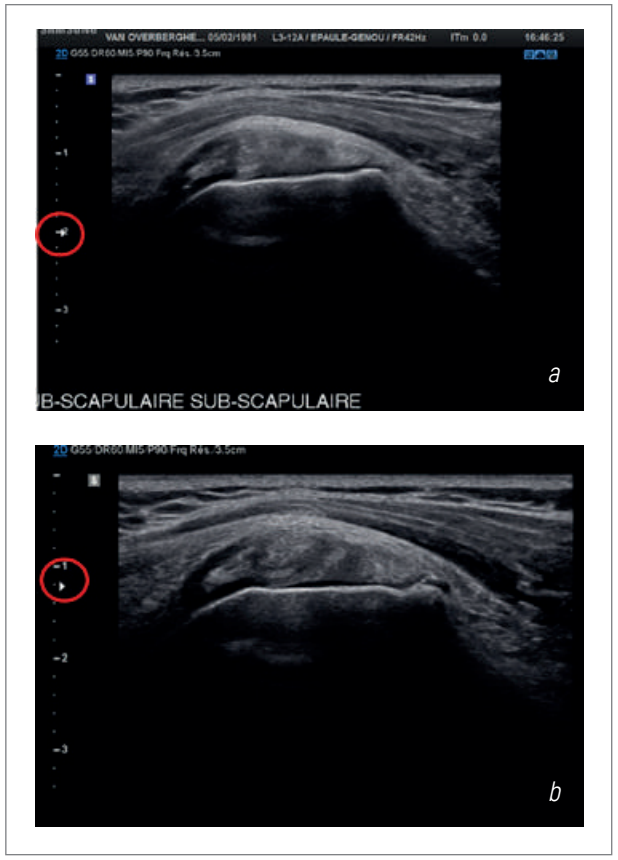

Fig. 7 a, b : qualité de l'image en fonction de la position de la focale (a) la position est trop profonde par rapport à la structure étudiée. La focale est avancée en regard du tendon sub scapulaire afin d'obtenir une étude de meilleure qualité.

Profondeur d'exploration (FOV) (fig. 8)

Le FOV définit la profondeur d'exploration. La profondeur de pénétration ultrasonore doit être adaptée de façon à obtenir une visualisation optimale des structures étudiées (de 2 à 30 cm en plusieurs pas suivant le capteur). Plus cette profondeur est grande, plus le rafraîchissement de l'image est lent (PRF).

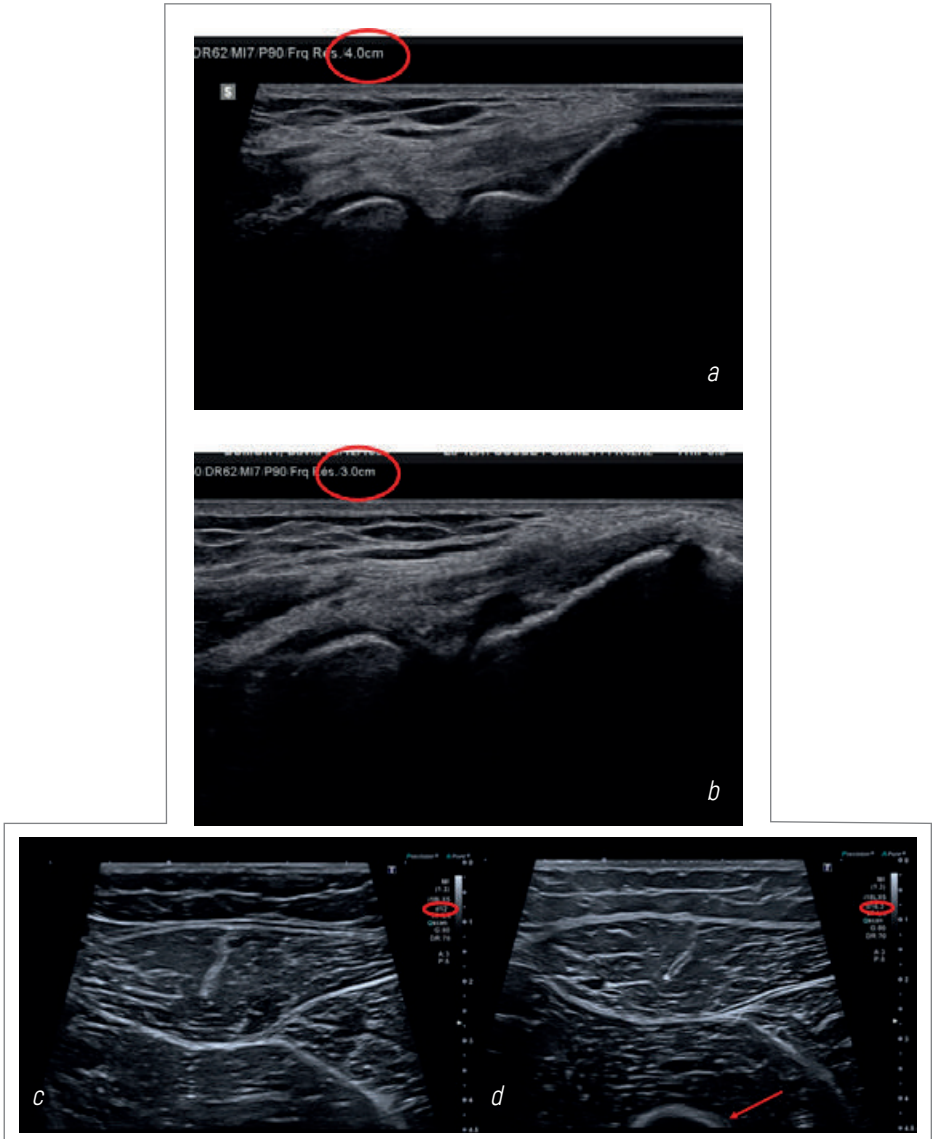

Fig. 8 a, b : Le FOV définit la profondeur d'exploration. Exemple de sélection de la profondeur de pénétration ultrasonore pour avoir une visualisation optimale des structures étudiées. Une profondeur plus importante (a) donne une image de moins bonne qualité qu'avec une profondeur plus faible (b). A l'inverse, on augmentera la FOV pour une étude de la cuisse afin de voir la corticale (flèche) du fémur (c, d).

D Sémiologie échographique

Echogénicité (fig. 9)

- La séméiologie échographique repose, en premier lieu, sur la notion d'échogénicité.
- En mode B (« brillance »), le niveau sur l'échelle de gris est fonction de la réflectivité des interfaces, sachant qu'il s'agit d'une réflexion dite « spéculaire » (se faisant dans une direction déterminée, comme sur un miroir) s'il s'agit d'interfaces étendues (ce qui est généralement le cas de la surface des organes), et d'un bruit de diffusion sur les parenchymes, dont les cellules sont de petites dimensions en regard de la longueur d'onde ultrasonore.

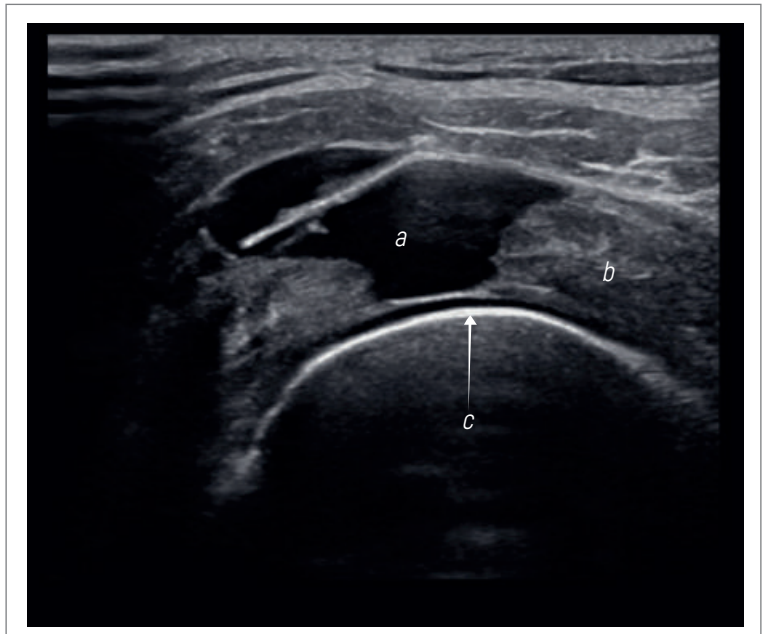

Fig. 9 : L'échogénicité d'un tissu, c'est-à-dire le niveau sur l'échelle de gris, est fonction des différences d'impédance acoustique de part et d'autre de l'interface en cause. On parle donc de structures hyper-, iso-, hypo-échogène, ou anéchogène. Sur cette coupe sagittale de la coiffe des rotateurs, la rupture, remplie par du liquide, apparait anechogène, le muscle apparait isoechogène et la corticale (c) de la tête humérale hyperechogène.

- **L'échogénicité** d'un tissu, c'est-à-dire le niveau sur l'échelle de gris, **est fonction des différences d'impédance acoustique de part et d'autre de l'interface** en cause. Il n'est pas possible de la quantifier précisément, car elle dépend aussi d'autres facteurs, dont, en particulier, l'atténuation du faisceau US, laquelle est plus ou moins bien compensée par une amplification croissante. On parle donc de structures hyper-, iso-, hypo-échogène, ou anéchogène

- L'échelle de gris comportant usuellement 256 niveaux, une structure iso-échogène se situe autour du 128ème niveau, donc à mi-hauteur de l'échelle, les structures hyper-échogènes se situant au-dessus, et les structures hypo-échogènes en dessous.
- **Les structures sont dites anéchogènes**, lorsqu'elles ne produisent aucun écho. Il s'agit, en règle générale, de structures liquidiennes (fig. 9, a). Néanmoins, cette notion est relative : **l'échogénicité est définie de façon relative par rapport aux tissus voisins,** quel que soit son niveau d'échogénicité. Ainsi, une lésion hépatique est dite hyper-échogène si elle est d'un gris plus clair que le parenchyme normal, indépendamment de sa situation absolue sur l'échelle de gris.

Echostructure (fig 10)

- La deuxième notion descriptive de l'image échographique est l'échostructure, architecture interne d'un organe ou d'une lésion : cette écho-structure est dite **homogène** si l'échogénicité est uniforme en son sein, **hétérogène** dans le cas contraire. Cette notion d'échostructure se rapporte donc à une région déterminée.

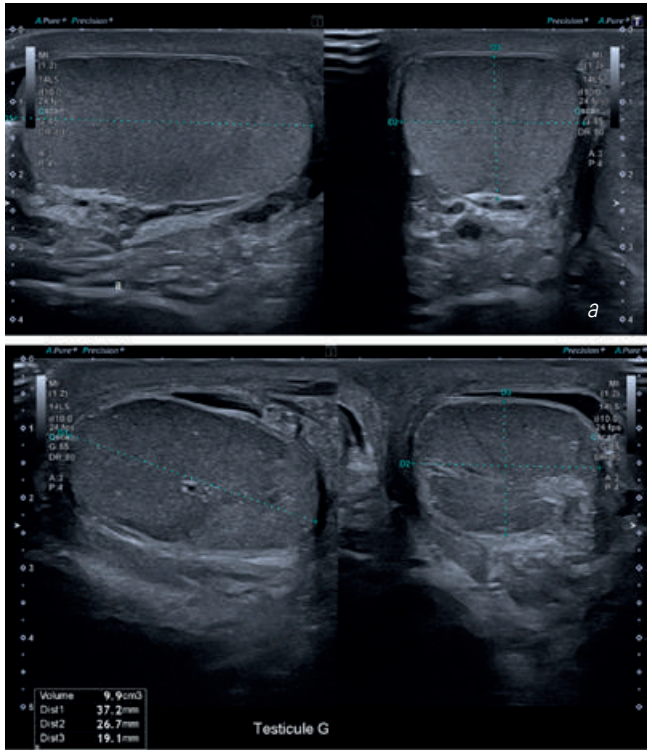

Fig. 10 : l'échostructure décrit architecture interne d'un organe ou d'une lésion : cette écho-structure est dite homogène (a) si l'échogénicité est uniforme en son sein, hétérogène (b) dans le cas contraire. Echographie testiculaire, torsion du testicule gauche hétérogène et hypovascularisé (c) par rapport au testicule droit d'échostructure homogène (a).

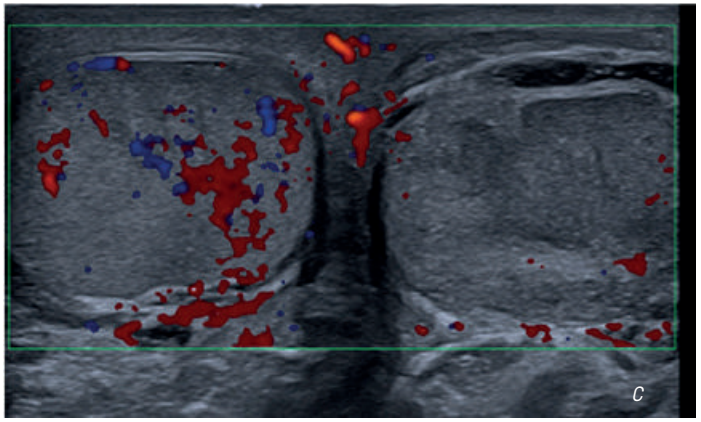

fig. 10

Discordances d'atténuation

- **Renforcement postérieur** (fig. 11) : **Lorsque le faisceau d'ultrasons traverse une structure très peu atténuante**, l'énergie acoustique disponible au-delà de cette structure est supérieure à ce qu'elle est de part et d'autre. **Les structures plus profondes situées dans ce renforcement postérieur apparaissent donc plus échogènes.**

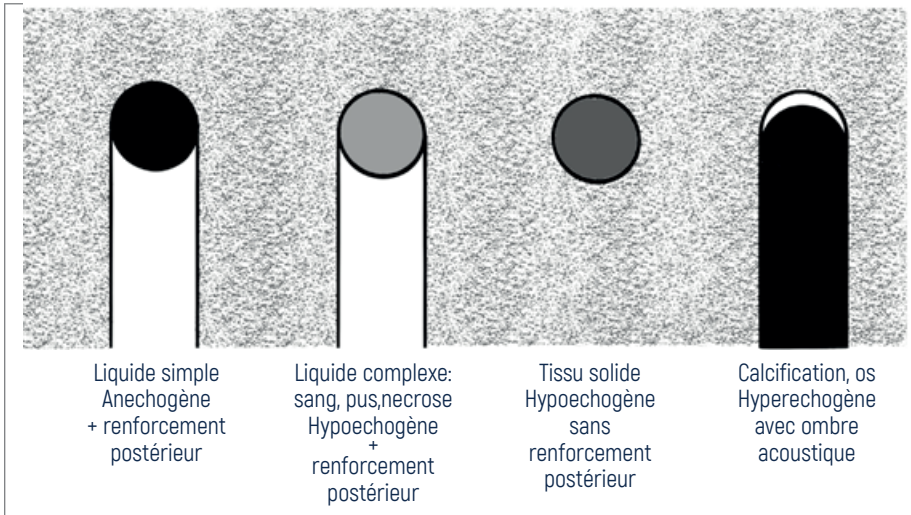

Fig. 11 : Schéma des différences d'atténuation en fonction de la composante de la structure.

- C'est ce qui se produit, d'une façon générale, en arrière des formations liquidiennes contenant un liquide simple : la vessie urinaire, la vésicule biliaire, les kystes hépatiques ou rénaux (fig. 12)

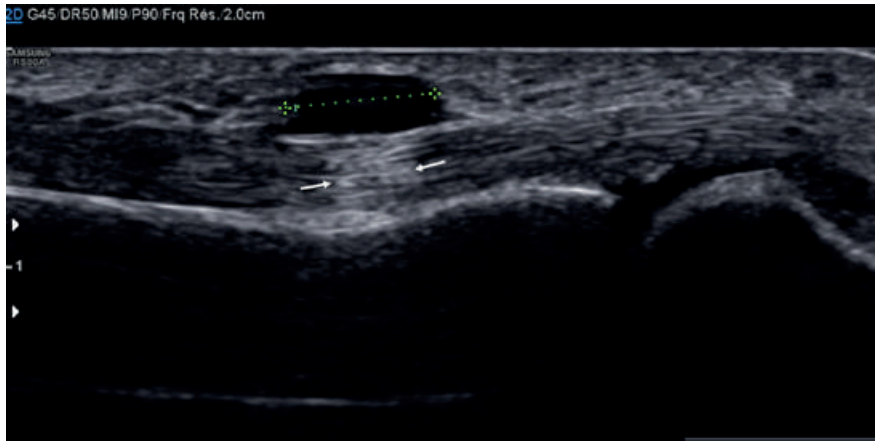

Fig. 12 : Masse anéchogène avec renforcement postérieur permet d'affirmer sa nature liquide : Il s'agit d'un kyste de la poulie A2.

- Les liquides complexes, comme un hématome récent, du pus homogène ou un liquide nécrotique, qui sont hypoéchogènes mais pas totalement anéchogènes, s'accompagnent aussi d'un renforcement postérieur (fig. 13)

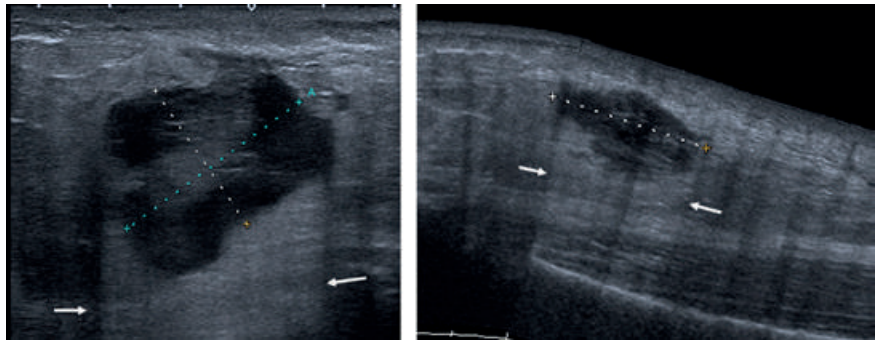

Fig. 13 : Masse hypoéchogène avec renforcement postérieur permet d'affirmer sa nature liquidienne : il s'agit d'un hématome.

APPLICATION : La présence d'un renforcement postérieur en arrière d'une masse permet d'affirmer sa nature liquidienne (liquide simple (eau) ou complexe (sang, pus, nécrose).
A l'inverse, une masse hypoéchogène qui ne produit pas de renforcement postérieur doit être considérée comme une lésion tissulaire (solide) (fig 14).

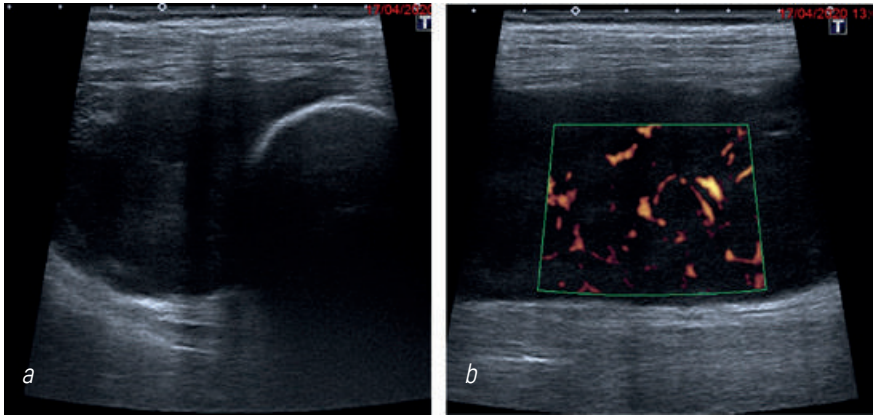

fig. 14 a, b : (a) : Masse hypoéchogène sans renforcement postérieur faisant suspecter une lésion tissulaire. (b) : le doppler met en évidence une vascularisation au sein de l'image confirmant la nature tissulaire : localisation myélomateuse dans le vaste médial.

- **Ombre acoustique** : Les tissus situés sous une structure atténuant fortement l'onde ultrasonore ont, à nature et profondeur égales, une échogénicité plus faible que celles que le faisceau d'ultrasons atteint sans avoir à traverser cette structure.
  - L'énergie acoustique disponible après la traversée de cette structure atténuante est nulle ou insuffisante pour explorer les structures plus profondes. On observe alors une ombre acoustique.
  - **L'ombre acoustique est produite par une structure très fortement atténuante (lésion lithiase, très cellulaire) et/ou une structure très fortement réfléchissante (calcification, os...)** (fig. 15) ;

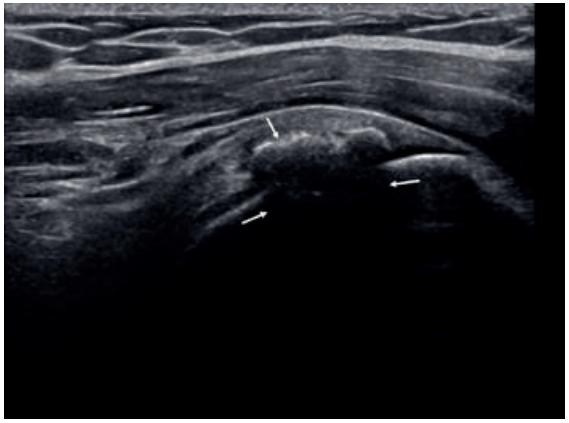

Fig. 15 : Masse hyperechogène avec une ombre acoustique : calcification du tendon supra-épineux.

E Artéfacts en échographie

Images en miroir (fig. 16)

- En cas d'interface étendue et très fortement réfléchissante, le faisceau d'ultrasons peut être réfléchi vers une structure située hors de son axe initial ; cette structure génère alors des échos qui suivent le trajet inverse et sont alors représentés sur l'image échographique comme situés au-delà de l'interface réfléchissante (fig. 16). Il en résulte une image « en miroir », située de part et d'autre de l'interface, de façon symétrique. Cette image « en miroir », peut être notamment observée de part et d'autre du diaphragme, de la paroi thoracique ou d'une paroi artérielle.
- L'écho « fantôme » se trouve dans l'axe du faisceau d'ultrasons si l'interface réfléchissante est perpendiculaire au faisceau. Dans le cas contraire, l'image en miroir peut être déportée latéralement.

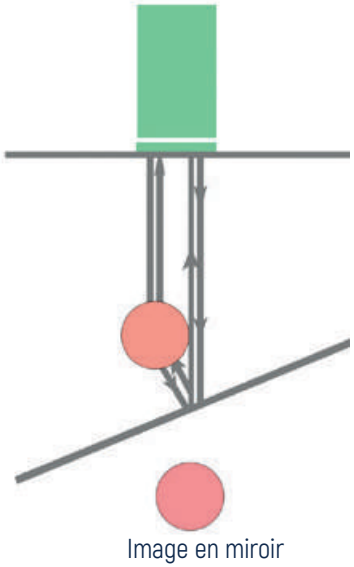

Fig. 16 : Schéma de la production d'un artefact en miroir.

Echos de répétition (fig. 17)

- Lorsque deux interfaces très réfléchissantes parallèles se trouvent sur le trajet du faisceau d'ultrasons (la surface de la sonde pouvant constituer la première de ces deux interfaces), les ultrasons se trouvent « piégés » et effectuent des allers-retours entre ces deux interfaces. A chaque retour, une partie de l'énergie acoustique revient à la sonde et est interprétée comme provenant d'une interface plus lointaine. On voit ainsi s'inscrire sur l'écran des images linéaires d'interfaces régulièrement espacées, avec une échogénicité décroissante.
- Ce type d'artefact peut se produire, par exemple, sur les parois de la veine jugulaire interne, en avant de la carotide, et donner des échos de répétition se projetant au sein de la lumière artérielle. Il est alors facile de les identifier car ils se déplacent si l'on accroît ou diminue la pression sur la sonde d'échographie. Cet artefact est observé également avec les cathéters et les aiguilles de ponction.
- A plus petite échelle, un phénomène analogue se produit dans les structures de petites dimensions (calcifications, aérobilie, gaz digestifs, bulles d'air) au sein desquelles les ultrasons font l'objet de réflexions multiples et désordonnées. Une petite part de l'énergie acoustique revient vers la sonde à chacune de ces étapes, de sorte que l'image résultante est marquée par un remplissage échogène suivi d'une trainée d'intensité décroissante, en queue de comète.

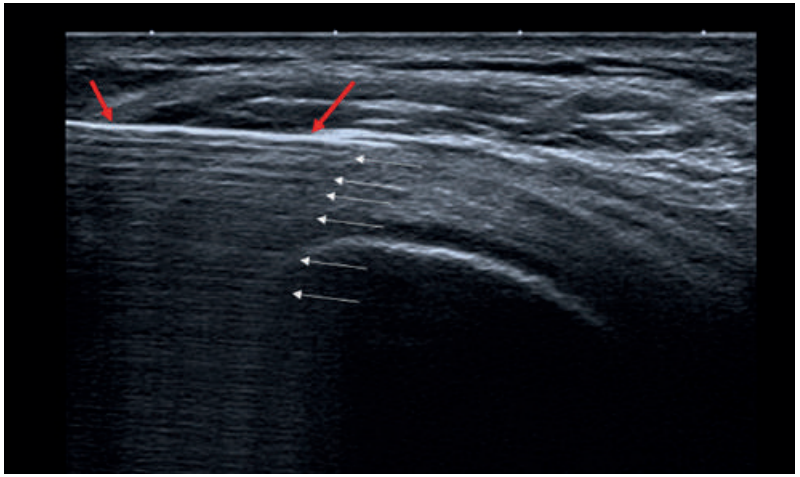

Fig. 17 : Artefact de répétition (flèches blanches) avec une aiguille (flèches rouges) lors d'une infiltration.

Phénomènes de scintillement (fig 18)

- Une variante de ce phénomène de répétition s'observe sur de petites structures calcifiées (notamment en présence de microcalcifications) piégeant les ultrasons, et donnant un signal Doppler caractéristique de « bruit blanc » (c'est-à-dire un bruit composé de toutes les fréquences du spectre audible). On observe alors, en couleur, un scintillement de couleurs diverses et, en Doppler à émission pulsée, sur le sonogramme, une succession de lignes verticales plus ou moins superposées, s'accompagnant de sons de craquements ou d'un chuintement suraigu.

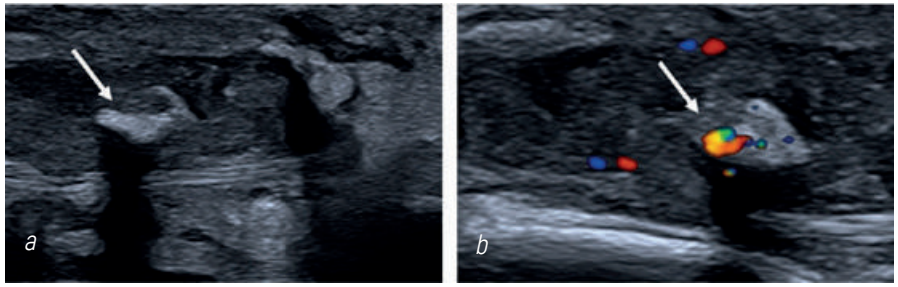

Fig. 18 : Artefact de scintillement. Lésion tissulaire avec calcification centrale . Artefact de scintillement (flèche pleine) phénomène de répétition qui s'observe sur de petites structures calcifiées(flèche) piégeant les ultrasons, et donnant en Doppler couleur, un scintillement de couleurs diverses dans la calcification ou en arrière à la place du cône d'ombre.

Les images rapportées

- Les images rapportées sont une autre catégorie d'artefacts, résultant des imperfections du faisceau ultrasonore dues à un défaut de focalisation (divergence) qui crée des images « de volume partiel », et qui, en raison de la présence de lobes latéraux, projette sur l'image des échos provenant de structures situées hors du plan de coupe, équivalent en quelque sorte à du repliement comme en l'IRM qui se surajoute à l'image.

Les distorsions géométriques (fig. 19)

- La diffraction est une variante de ce phénomène. Il apparait quand le faisceau d'ultrasons rencontre, de façon tangentielle, une interface et a pour effet de disperser l'énergie acoustique. Ce phénomène s'observe, en particulier, sur les bords latéraux d'un kyste, d'un vaisseau, d'une poulie ou d'un rétinaculum en coupe transversale. Il en résulte une sorte d'ombre acoustique de part et d'autre de la structure.

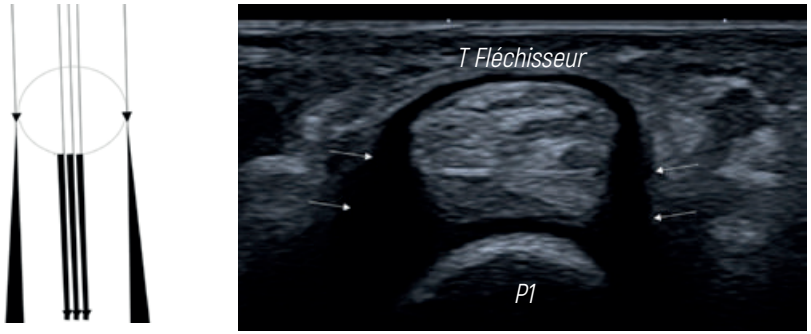

Fig. 19 : Artefact de réfraction ou ombre de bord : le cône d'ombre latéral (flèches) est dû à une réfraction du faisceau d'US sur des structures rondes et se produit en bordure de la structure. Exemple d'un tendon fléchisseur en regard de P1, à ne pas confondre avec un épaississement de la gaine digitale.

Les problèmes d'anisotropie (fig. 20)

- L'artéfact d'anisotropie apparaît dès que la structure étudiée n'est pas strictement perpendiculaire à l'axe du faisceau ultrasonore dans le plan axial et parallèle à lui dans le plan longitudinal. Il se traduit par une zone hypoéchogène au sein de la structure.

APPLICATION : Le phénomène d'anisotropie est très fréquent dans l'étude des ligaments et des tendons. Quand le faisceau ultrasonore n'est pas strictement perpendiculaire à la structure étudiée, celle-ci parait artificiellement hypoéchogène. L'échogénicité de la structure réapparait quand la sonde est réorientée de façon à ce que le faisceau redevienne perpendiculaire à la structure.
On peut tirer avantage de ce phénomène pour mieux définir les limites d'un tendon en coupe transversale ou pour distinguer un tendon d'un nerf (moins sujet à l'anisotropie qu'un tendon).

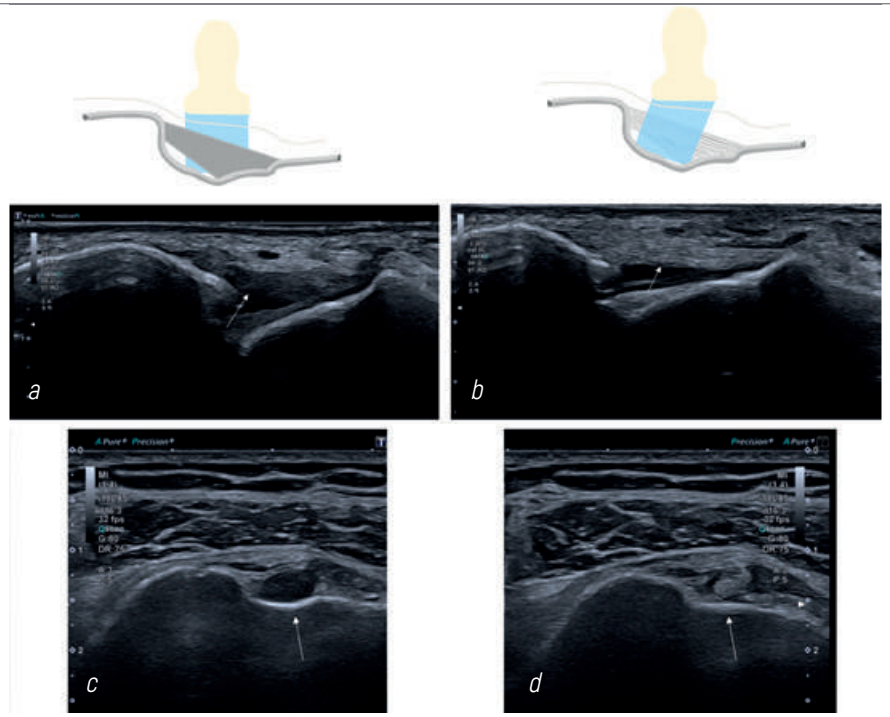

Fig. 20 : Artefact d'anisotropie : Quand le faisceau ultrasonore n'est pas strictement perpendiculaire à la structure étudiée, celle-ci parait artificiellement hypoéchogène (a, c). L'échogénicité de la structure réapparait quand la sonde est réorientée de façon à ce que le faisceau redevienne perpendiculaire à la structure (b, d). Exemple d'artefact d'anisotropie sur le ligament tibio-fibulaire antérieur (a, b) lorsque le ligament n'est pas strictement parallèle à lui dans le plan longitudinal et le long biceps dans la gouttière (c, d) lorsque le tendon n'est pas strictement perpendiculaire à l'axe du faisceau ultrasonore dans le plan axial.

F Sémiologie échographique musculosquelettique

Le tendon en échographie (fig. 21)

- Le tendon doit être étudié sous tension si possible.
- **Dans le plan longitudinal, le tendon apparaît comme une structure composée d'une multitude de fibrilles hyperéchogènes** (correspondant aux faisceaux de fibres de collagène), à bords nets, **régulièrement espacées et d'épaisseur égale**, au sein d'une structure d'échogénicité intermédiaire (matrice de protéoglycanes), entourée de deux lignes hyperéchogènes constituant la gaine tendineuse (fig. 21a).
- Dans le plan transversal, le tendon apparaît comme un fin piqueté hyperéchogène (fibres de collagène) au sein d'une structure d'échogénicité intermédiaire (matrice de protéoglycanes), entouré d'une gaine hyperéchogène (fig. 21b).

- Un tendon normal est dénué de signal Doppler.
- Plusieurs pièges diagnostiques échographiques dans l'analyse des tendons doivent être connus :
  - L'artéfact d'anisotropie : il apparaît dès que le tendon n'est pas strictement perpendiculaire à l'axe du faisceau ultrasonore dans le plan axial et parallèle à lui dans le plan longitudinal (fig. 21c).

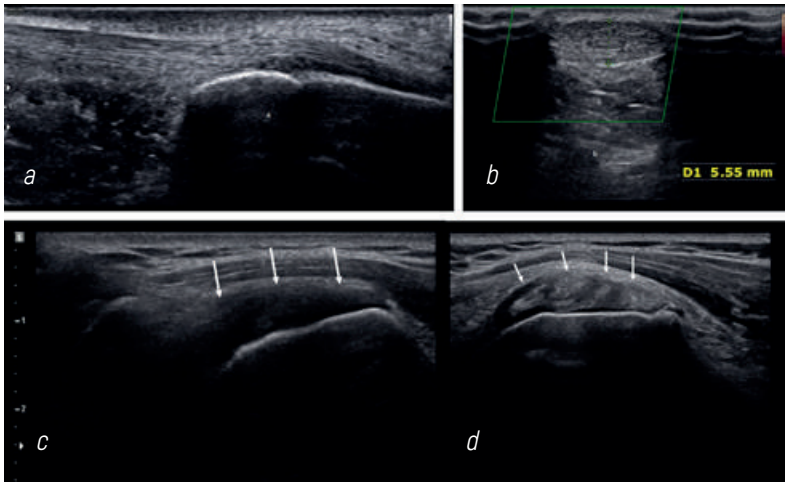

Fig 21 : Aspect du tendon en échographie :
(a) Dans le plan longitudinal, le tendon apparaît comme une structure composée d'une multitude de fibrilles hyperéchogènes
(b) Dans le plan transversal, le tendon apparaît comme un fin piqueté hyperéchogène
(c) le tendon supra-épineux n'est pas strictement parallèle au faisceau échographique dans le plan longitudinal et apparait en hyposignal.
(d) Le tendon subscapulaire, qui est plurilamellaire (flèches) se présente comme une alternance de zones hypo et hyperechogènes et qu'il ne faut pas confondre avec des fissures intratendineuses.

APPLICATION : Du fait notamment de l'artéfact d'anisotropie qui peut créer des images anéchogènes, Il est indispensable de vérifier la réalité des images pathologiques dans deux plans orthogonaux.
Du fait notamment de l'artéfact d'anisotropie, l'obliquité ou la courbure de certaines parties d'enthèses peut créer de fausses images pathologiques.

  - Les variations anatomiques de certains tendons (tendon subscapulaire, tendon infra-épineux, partie distale du tendon du triceps brachial, tendon quadricipital) qui sont plurilamellaires et qu'il ne faudra pas confondre avec des lésions fissuraires tendineuses.
  - L'existence de faux clivages longitudinaux intéressant par exemple le tendon calcanéen ou l'extenseur ulnaire du carpe (fig. 21 d).

Le muscle en échographie (fig. 22)

- L'échographie permet de distinguer l'ensemble des composants anatomiques de la loge musculaire : **les fibres musculaires ainsi que l'endomysium apparaissent hypoéchogènes tandis que le tissu conjonctif, l'épimysium et le périmysium sont hyperéchogènes.**
- Lorsque la sonde est placée de façon longitudinale, parallèle au grand axe du corps musculaire, **le muscle a un aspect strié** (fig. 22a). **Il est constitué d'une alternance de zones hypoéchogènes** (fibres musculaires) **séparées par des bandes hyperéchogènes** (tissu conjonctif). Autour du corps musculaire on distingue une enveloppe hyperéchogène formée par l'aponévrose.
  - L'aspect penné de certains groupes musculaires est particulièrement bien visible sur des coupes sagittales.
  - L'échographie est capable de différencier l'architecture interne des muscles : unipennée, bipennée, multipennée.
- **Lorsque la sonde est placée de façon transversalement, perpendiculaire au grand axe du corps musculaire, le muscle présente un aspect un aspect ponctué ou piqueté** (fig. 22b).
- Sur les coupes avec épreuve dynamique en contraction, l'hypoéchogénicité du muscle s'accroît en raison de l'augmentation du volume des fibres. Les cloisons aponévrotiques restent hyperéchogènes mais leur orientation peut se modifier.

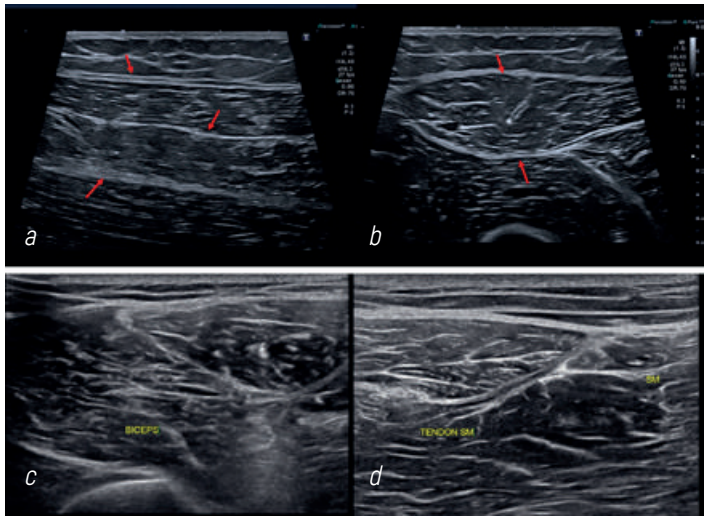

Fig 22 : aspect du muscle en échographie.
a : Lorsque la sonde est placée de façon longitudinale, parallèle au grand axe du corps musculaire, le muscle a un aspect strié. Il est constitué d'une alternance de zones hypoéchogènes (fibres musculaires) séparées par des bandes hyperéchogènes (tissu conjonctif). Autour du corps musculaire on distingue une enveloppe hyperéchogène formée par l'aponévrose (flèches rouges) b, c, d : Lorsque la sonde est placée de façon transversale, perpendiculaire au grand axe du corps musculaire, le muscle présente un aspect un aspect ponctué ou piqueté.

APPLICATION : Les muscles, tout comme les tendons et dans une moindre mesure les nerfs, sont sujets à l'artéfact d'anisotropie d'autant que l'orientation des différentes fibres musculaires varie en fonction de leur site d'insertion.
En cas d'image hypoéchogène intramusculaire, modifiez l'inclinaison de la sonde pour ne pas confondre un effet d'anisotropie avec une image pathologique.

- Certaines circonstances physiologiques peuvent modifier l'aspect échographique des muscles. L'échogénicité musculaire augmente avec l'âge du sujet et avec la diminution de sa trophicité (Fig. 22c et d). Cette hyperéchogénicité est également retrouvée dans certains contextes pathologiques comme en cas de dénervation musculaire Cette atteinte neurogène aboutit à un aspect dédifférencié des faisceaux musculaires par rapport aux structures aponévrotiques de soutien et s'accompagne également d'une amyotrophie. On s'aidera de la comparaison des volumes musculaires avec le côté controlatéral pour affirmer l'existence d'une perte du volume musculaire.

Le nerf en échographie (fig. 23)

- À l'état normal, le nerf périphérique est constitué de fascicules entourés d'un tissu conjonctif de soutien appelé périnèvre, lui-même enveloppé par l'épinèvre
- **En coupe axiale, les fascicules nerveux apparaissent hypoéchogènes tandis que le tissu environnant est hyperéchogène donnant au nerf un aspect en « nid d'abeille »** (fig. 23a).
- **En coupe longitudinale, le nerf périphérique prend un aspect fibrillaire et rubané** (fig. 23b).
- Dans les deux plans, le nerf est entouré de l'épinèvre qui apparaît hyperéchogène.
- Bien que vascularisé, aucun signal Doppler significatif n'est retrouvé au niveau de l'épinèvre à l'état normal.
- **Comparativement aux tendons, les nerfs restent peu mobilisables lors des manoeuvres de contraction musculaire et sont beaucoup moins sujets à l'artéfact d'anisotropie.**

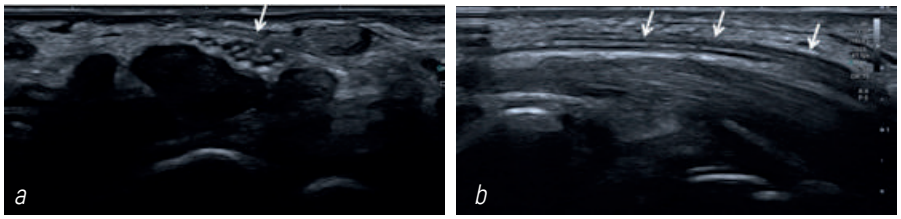

Fig 23 : nerf médian au poignet. En coupe axiale (a), les fascicules nerveux apparaissent hypoéchogènes tandis que le tissu environnant est hyperéchogène donnant au nerf un aspect en « nid d'abeille ». En coupe longitudinale (b), le nerf périphérique prend un aspect fibrillaire et rubané. Dans les deux plans, le nerf est entouré de l'épinèvre qui apparaît hyperéchogène.

Os et cartilage (fig. 24 et 25)

- **La corticale osseuse** forme une véritable barrière aux ultrasons. Elle **apparaît comme une ligne régulière, continue et hyperéchogène.** La perte de cette régularité est un élément essentiel du diagnostic de fracture ou d'érosion osseuse (fig. 24).
- **Le cartilage apparaît comme une bande continue, hypoéchogène ou anéchogène, d'épaisseur régulière située entre deux d'interfaces linéaires** (fig. 25 a, b) : une ligne de réflexion superficielle hyperéchogène qui correspond à la surface du cartilage et une ligne située à sa face profonde, correspondant à l'épaisse lame osseuse sous-chondrale, hyperéchogène.

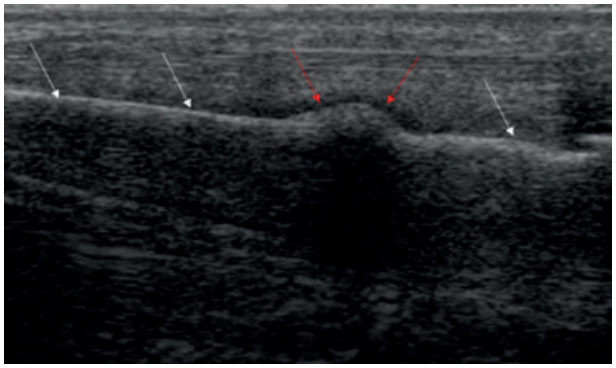

Fig 24 : fracture de contrainte du métatarsien : La corticale osseuse forme une véritable barrière aux ultrasons. La corticale normale apparaît comme une ligne régulière, continue et hyperéchogène (flèches blanches). La perte de cette régularité est un élément essentiel du diagnostic de fracture (flèches rouges).

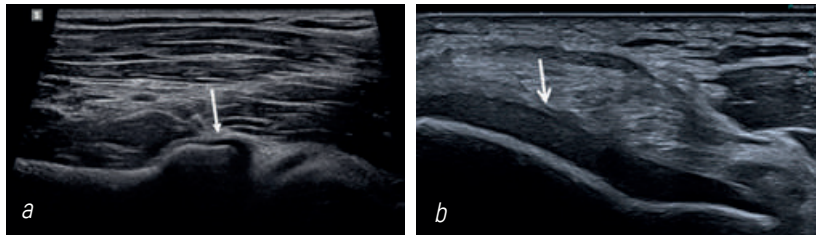

Fig 25 : Le cartilage apparaît comme une bande continue, anéchogène. Exemple de cartilage de la tête radiale (a) et de la trochlée fémorale (b).

Ligaments

- Les ligaments apparaissent globalement hyperéchogènes mais leur échogénicité dépend du type d'appareil utilisé. Avec les appareils de dernière génération, les ligaments apparaissent d'échogénicité intermédiaire.

Synoviale (fig 26)

- La synoviale non pathologique n'est pas individualisable au sein des autres structures intra-articulaires lors de l'exploration ultrasonographique. On peut repérer la synoviale seulement en cas de pathologies prolifératives (rhumatismes inflammatoires, synovite villonodulaire...). La synoviale apparaît alors comme une structure échogène et hétérogène.

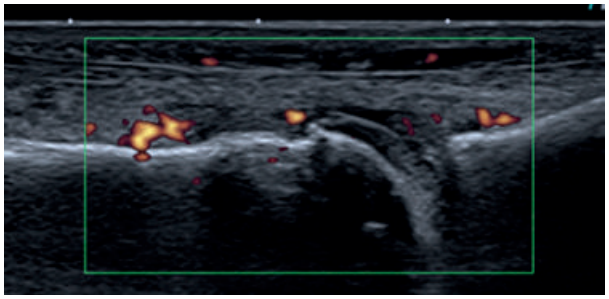

Fig 26 : La synoviale n'est individualisable qu'en cas d'hypertrophie synoviale et apparaît alors comme une structure échogène et hétérogène, souvent hypervascularisée.

G Le Doppler en échographie musculosquelettique

- L'effet Doppler permet de visualiser les vaisseaux sans injection de produit de contraste. C'est un avantage important de l'échographie. L'ostéo-articulaire en bénéficie également à condition qu'il soit utilisé de manière adaptée.
- En échographie musculo-squelettique, le principal intérêt du Doppler est de montrer la présence de pédicules vasculonerveux qui témoignent de « l'activité » d'une atteinte. A titre d'exemple, le Doppler permet d'évaluer l'importance de l'inflammation dans les synovites, qu'elles soient rhumatismales, infectieuses, microcristallines ou mécaniques, et de suivre leur régression sous traitement.
- Enfin, lors de la découverte d'une masse d'allure tumorale, l'étude de sa vascularisation est systématique ; la présence d'une vascularisation permet, par exemple, d'exclure le diagnostic de simple kyste ou bursite mécanique.
- Le Doppler puissance doit être privilégié car l'orientation du flux n'a pas d'importance :
    - La sensibilité de détection doit être optimisée pour le dépistage d'une vascularisation réactionnelle ou pour l'étude d'une synovite.
    - On utilise des vitesses basses et on adapte la fréquence en fonction de la profondeur des éléments à analyser.
    - La puissance doit être réglée précisément de façon à rester juste en dessous du seuil où apparaissent les artefacts qui sont source de fausses images vasculaires qui orientent vers une fausse piste.
    - Ces études vasculaires musculo-squelettiques doivent être effectuées sur un organe détendu car une tension, même modérée, suffit pour collaber les vaisseaux. De même, la sonde sera appliquée avec le moins de pression possible.
    - A noter qu'en Doppler, les artefacts augmentent de façon importante lors du déplacement de la sonde ; l'analyse Doppler ne doit donc être réalisée lorsque la sonde est en mouvement ; il faut d'abord repérer l'image pathologique puis effectuer son analyse Doppler, sonde immobile.

Bibliographie

Brasseur JL, Tardieu M. In : Échographie du système locomoteur. Collection d'imagerie médicale-diagnostic. Paris: Masson; 1998.p. 179-202.

Brasseur JL. Particularités techniques en radiologie musculosquelettique : techniques ultrasonores. EMC - Radiologie et imagerie médicale - musculosquelettique - neurologique - maxillofaciale 2015;0(0):1-9 [Article 30-300-A-10].

Sans N, Lapègue F. Échographie musculosquelettique. Paris: Masson; 2009.

Bianchi S, Martinoli C. Ultrasound of the musculoskeletal system. Berlin, Heidelberg, New York: Springer Verlag; 2007.

Lecoq B, Fournier L, Carteni M, Morin F, Marcelli C. Échographie en rhumatologie. EMC (Elsevier SAS, Paris), Appareil locomoteur, 14-001-S-10, 2005.

Retrouvez l'intervention vidéo du Dr Parlier-Cuau et du Pr Laredo sur le sujet en vous connectant à : https://genevrierconnect.fr/sinecho

IBSA
Caring Innovation

Laboratoires Genevrier
L'EXIGENCE DE VOTRE SANTÉ

VIS5305 - Janvier 2021